Lane Medical Library

Ueber das

subconjunctivale Lipom

und eine Combination desselben mit

Ichthyosis hystrix

Inaugural-Dissertation

zur

Erlangung der medicinischen Doctorwürde

der

hohen medicinischen Facultät zu Göttingen

vorgelegt

von

Gustav Bögel

aus Lüneburg.

Berlin 1886.

Verlag von Hermann Peters

Mohrenstrasse 28.

Ueber das

subconjunctivale Lipom

und eine Combination desselben mit

Ichthyosis hystrix

Inaugural-Dissertation

zur

Erlangung der medicinischen Doctorwürde

der

hohen medicinischen Facultät zu Göttingen

vorgelegt

von

Gustav Bögel

aus Lüneburg.

Berlin 1886.

Verlag von Hermann Peters

Mohrenstrasse 28.

Digitized by the Internet Archive
in 2026

https://archive.org/details/IA40154024_0080

Ueber das subconjunctivale Lipom und eine Combination desselben mit Ichthyosis hystrix.

Von

Dr. G. Bögel in Göttingen.

Hierzu Tafel II, III.

Unstreitig zu den weniger häufig vorkommenden Erkrankungsformen der Conjunctiva gehört die Entstehung von Geschwülsten in dieser Membran, wenigstens von solchen Geschwülsten, die man zu den wirklichen Neubildungen rechnen kann. Relativ häufig sind Sarkome; sie kommen auch wohl schon deshalb nicht so selten zur Beobachtung, weil der Patient wegen ihres Wachsthums auf sie aufmerksam wird und Hülfe sucht. Dagegen ist über die Lipome der Conjunctiva verhältnissmässig wenig bekannt geworden. Es mag dieses wohl zum Theil darin seinen Grund haben, dass diese an und für sich schon seltener vorkommenden Geschwülste von den Patienten, denen sie in der Regel keine irgend wie in Betracht kommenden Störungen verursachen, nicht beachtet, jedenfalls für nicht gefährlich genug angesehen werden, um sich deswegen dem Arzte vorzustellen.

Folgen wir der Definition, die Saemisch in dem Handbuche für Augenheilkunde von Graefe und Saemisch Band 4 p. 146 von den Lipomen der Conjunctiva giebt:

„Sie stellen im Allgemeinen weiche Massen dar, welche eine gelbe Farbe, eine unebene Oberfläche haben, indem sie in der Regel aus mehreren buckligen Prominenzen zusammengesetzt erscheinen. Ihre Beziehung zur Conjunctiva kann eine verschiedene sein, indem sie entweder diese mit in den Process hineingezogen haben, in welchem Falle die Membran der Geschwulst wenigstens stellenweise fest anhaftet, oder indem die Tumoren sich lediglich subconjunctival entwickelt haben und von der Schleimhaut nur bedeckt sind. Diese Lipome sind wohl ausnahmslos angeboren, doch können sie sich, nachdem sie längere Zeit unverändert geblieben sind, wieder weiter entwickeln."

„Wie v. Graefe hervorhebt, kommen die angeborenen subconjunctivalen Lipome ... besonders häufig an einer bestimmten Stelle, nämlich zwischen dem äusseren und oberen geraden Augenmuskel vor."

„In einigen der mitgetheilten Fälle waren in den betreffenden Augen noch andere angeborene Anomalien vorhanden, eine Ektopie der Pupille, respective ein Colobom des oberen Lides."

Weiterhin führt dann Saemisch die histologische Untersuchung zweier solcher subconjunctivaler Lipome nach v. Graefe an, die eine dermoide Structur derselben erkennen liess.

Eine genauere Sichtung der Literatur, wie ich sie zusammenstellte, ergab, dass die Mehrzahl der Beobachter der subconjunctivalen Lipome, wenn eine mikroskopische Untersuchung der exstirpirten Geschwülste vorgenommen wurde, denselben eine dermoide Structur zuwies und so diese Geschwülste von den reinen Lipomen ausschied. So entstand auch die Bezeichnung dieser Tumoren als Lipodermoide, die dem anatomischen Befunde am besten gerecht werden sollte. Nur Hock tritt für das Vorkommen „reiner subconjunctivaler Lipome" ein.

Es erscheint daher durchaus wünschenswerth, weitere, sorgfältige mikroskopische Untersuchungen der in Rede stehenden Tumoren, mit Hilfe unserer neuesten vervollkommneten Untersuchungsmethoden auszuführen, namentlich Serienschnitte dieser Geschwülste herzustellen, um eventuell auch nur ein ganz vereinzeltes Merkmal einer dermoiden Structur, etwa ein Haar oder dergleichen aufzufinden. So bot mir ein im Juli 1884 in der Göttinger Augenklinik in Abwesenheit von Herrn Prof. Leber durch Herrn Prof. Deutschmann behandelter Fall von „subconjunctivalen Lipomen" die erwünschte Gelegenheit zur Untersuchung und ich glaube mich mit der genaueren Beschreibung desselben keiner undankbaren Aufgabe zu unterziehen, da erstens die Geschwulstmasse sich als ein Lipom erwies, das wie bisher noch nicht bekannt, mit einer ausgedehnten Hyperplasie acinöser Drüsen verbunden war, dann aber noch eine Complication mit einer selteneren angeborenen Hautanomalie darbot.

Einen ganz übereinstimmenden Bau zeigte ein gewöhnlicher Fall von subconjunctivalem Lipom, der mir von Herrn Prof. Leber zur vergleichenden Untersuchung übergeben wurde und über den ich im Anschluss an den ersten Fall berichten werde.

Ich gebe zunächst eine Zusammenstellung derjenigen Fälle wieder, die ich als „Lipome der Conjunctiva" in der Literatur beschrieben fand.

1) v. Graefe*): Es erstreckte sich die blassgelbe Fettmasse unter der Conjunctiva bulbi von dem oberen äusseren Theile der Uebergangsfalte abwärts bis in das Bereich der Hornhaut, mit welcher die flachen, fettlosen Ausläufer fest zusammenhingen, während im Bereiche der Sclera die Auslösung des Fettgewebes beinahe vollständig geschehen konnte. Gleichzeitig war noch eine andere angeborene Anomalie vorhanden, nämlich eine Ektopie der Pupille.

*) Archiv für Ophthalmologie, VII. 2. p. 7.

2 u. 3) Einige Jahre später entfernte v. Graefe*) zwei „subconjunctivale Lipome", deren Sitz auch zwischen Rectus oculi sup. u. lat. war, und äusserte sich darüber l. c: „dass sie aus einem dermoiden Lager bestanden, welches je nach der Derbheit der Geschwulst verschiedene Dicke hatte, sich gegen die Tiefe hin immer mehr mit Fett untermischte und endlich einem lockeren Fettzellgewebe Platz machte, welches in das Orbitalgewebe ebenso continuirlich überging, wie die unteren Lager der Hornhautdermoide in die Hornhautsubstanz."

4) Socin**) untersuchte ein subconjunctivales Lipom, das von Schiess einem 18jährigen Mädchen exstirpirt war und sich rasch, die äussere Hälfte des oberen Lides hervortreibend, bis zu einer Geschwulst von etwa $2^1/_2$ Cm. Länge entwickelt hatte. Die Geschwulst war weich, fluktuirend und anfangs für eine Cyste gehalten. Sie wurde aus der gespaltenen Conjunctiva ausgeschält, war innig verwachsen an der äusseren Commissur mit Haut und Schleimhaut und zeigte nur ein etwas derberes, von stärkeren Bindegewebszügen herrührendes Gefüge.

5 u. 6) Sodann folgen zwei in der Wiener Augenklinik beobachtete Fälle. Der eine — von v. Arlt***) mitgetheilt — entspricht dem ersten von v. Graefe beobachteten Falle. Der andere, welcher complicirt war mit Colobom des oberen Lides, ist von O. Becker†) beschrieben: „Bei einem 8jährigen Mädchen war rechts ein Defekt des oberen Lides von 1‴ und im äusseren Winkel unter dem abgehobenen oberen Lide eine Bindehautfalte, die von dem betastenden Finger als subconjunctivales Lipom erkannt wird. Auf dem linken Auge ist eine grössere Kerbe in der Mitte des Randes vom oberen Lide sichtbar, ausserdem fehlt die äussere Commissur, und an ihrer Stelle ist eine 2‴ lange Hautparthie eingeschaltet, welche sich auch etwas nach dem Bulbus zu erstreckt, um dann in eine Schleimhaut überzugehen und mit dieser zusammen eine weiche, elastische, rundliche Geschwulst zu bedecken, welche 3—4‴ aussen an der äusseren Commissur beginnend, sich bis auf 2—3‴ von der Cornea erstreckt und die Gegend des äusseren

*) Archiv für Ophthalmologie, X. 1. p. 215.
**) Virchow's Archiv, LII. p. 553.
***) Bericht über die Wiener Augenklinik 1867.
†) Ibidem 1867, p. 119.

Augenwinkels nach vorne zu aufhebt. Da wo die Geschwulst von Conjunctiva bulbi bedeckt wird, ist dieselbe mit einzelnen Härchen besetzt....."

7) Unglücklich verlief die von Fano*) ausgeführte Exstirpation eines in der Gegend der äusseren Commissur befindlichen subconjunctivalen Lipoms bei einem 23jährigen Mädchen — wahrscheinlich in Folge von Infection. Dieser Fall wird von Saemisch — Handbuch der Augenheilkunde von Graefe-Saemisch — citirt; von einer histologischen Untersuchung des Tumors ist nichts erwähnt.

8 u. 9) veröffentlicht Hock**) seine Beobachtungen über zwei subconjunctivale Tumoren, welche er für reine Fettgeschwülste erklärt. Der erste Fall betraf ein 16jähriges Mädchen. Die Geschwulst, welche auch angeboren war, hatte seit einem halben Jahre durch rasches Wachsthum die Patientin stark zu belästigen angefangen. Sie befand sich im äusseren Augenwinkel, der grössere Theil lag oberhalb des horizontalen Bulbusmeridians und war durch eine leichte quere Depression von dem unteren kleineren Antheile getrennt. Die Farbe war eine gelbröthliche, die Oberfläche glatt, die Consistenz elastisch, weich. Die Geschwulst war auf der Conjunctiva leicht, unter derselben schwer verschieblich, Stellung und Beweglichkeit des Bulbus waren unbeeinflusst geblieben. Bei der Exstirpation konnte nur wenig von der Conjunctiva erhalten bleiben, nach hinten ging die Geschwulst allmählich in das retrobulbäre Gewebe über. Die Grösse betrug im senkrechten Durchmesser 2 Cm., in der grössten Breite 15 Mm. und in der grössten Dicke 8 Mm. Es zeigte sich unter dem Mikroskop die Geschwulst ihrer ganzen Ausdehnung nach aus durch Fettzellen gebildeten rundlichen oder länglich abgerundeten Läppchen bestehend. Zwischen den Läppchen erschien spärliches, feinfaseriges Bindegewebe, welches gegen die Oberfläche hin einzelne elastische Fasern aufgenommen hatte. Der zweite Fall, beobachtet bei einem $3^1/_2$jährigen Mädchen bot eine auffallende Aehnlichkeit mit dem ersten, nur an Grösse stand die Geschwulst der ersteren bedeutend nach. Auch hier zeigte sich bei der Exstirpation eine Continuität des Neugebildes mit dem normalen orbitalen Fettgewebe. Die Geschwulst besass eine derbe

*) Gaz. des hôp. 1869. No. 27.

**) Prager med. Wochenschrift 1877, No. 11.

bindegewebige Kapsel von 0,5 Mm. Dicke, in der Mitte Fettgewebe, dessen Läppchen von einer viel mächtigeren Bindegewebslage von einander geschieden waren als im ersten Falle.

Aus diesen beiden Fällen, sowie aus einigen früher veröffentlichten glaubt Hock folgende Schlüsse ziehen zu dürfen:

1) Das Vorkommen von subconjunctivalen Lipomen ist sicher gestellt.

2) Dieselben entwickeln sich höchst wahrscheinlich vom orbitalen Fettgewebe aus, mit welchem sie ebenso zusammenhängen, wie jene Fettanhäufungen, welche zuweilen in wulstförmigen Querfalten des Oberlides anzutreffen sind.

3) Ihr Standort ist die Gegend der äusseren Commissur, aus welcher sie die Bindehaut, mit ihr theilweise verwachsend, falten- oder coulissenartig vordrängen.

4) Das Bindegewebslager, in welchem sie sich entwickeln, scheint um so mächtiger zu sein, je kleiner, resp. je jünger sie sind, oder jenes ist um so schwächer, je weiter entwickelt, also je älter diese sind.

5) Fast alle bekannten Fälle betreffen das weibliche Geschlecht und sind entweder sicher angeboren oder in der ersten Kindheit bemerkt worden.

10) Ein Fall von A. Levi*) war mir nur in Michel's Jahresbericht von 1878, der aber nichts weiter enthält als die Literaturangabe, zugängig, desgleichen

11) ein solcher von Clays**), bei dem eine Angabe über den histologischen Befund fehlt. Nach dem Bericht (cf. Michel's Jahresbericht für 1880) exstirpirte Clays einem 16jährigen Mädchen ein elliptisches, gestieltes, im äusseren Augenwinkel unter der Conjunctiva palpebrarum sitzendes Lipom.

v. Arlt***) giebt an, dass Dermoide und Lipome angeborene Geschwülste sind, die der Conjunctiva angehören, auch wenn sie sich ins Bereich der Cornea hinein erstrecken. Erstere beschreibt er als warzenähnliche Hügel, meist an der Schläfen-

*) Bolletino di oculistica 1878. No. 4.

**) Annal. de la société de médicine de Gand. 1880.

***) v. Arlt, Klinische Darstellung der Krankheiten des Auges. Wien 1881, p. 101 und 103.

seite, selten an der Nasenseite (innen unten) sitzend, halb auf der Sclera, halb auf der Cornea, fest an ihre Unterlage geheftet. Histologisch bestehen sie aus Epidermis, Corium, Panniculus adiposus. Sie lassen Talg- und Schweissdrüsen wahrnehmen und werden, wenn nicht schon früher, so um die Pubertätszeit deutlich behaart. In manchen Fällen finden sich solche Warzen auch an der Gesichtshaut, namentlich an der Ohrmuschel, Lipome kommen wahrscheinlich nur an der temporalen Hälfte vor.

12) Eine sehr ausführliche Beschreibung des histologischen Baues einer subconjunctivalen Fettgeschwulst finden wir bei dem von J. Hirschberg und A. Birnbacher*) mitgetheilten Falle. Hirschberg schreibt darüber Folgendes:

„Angeborenes lipomatöses Dermoid in und hinter der Aequatorialgegend des Auges."

„Auf der lateralen Hälfte der Sclera befindet sich eine hellgelbe, glatte Hervorragung, besonders bei Einwärtsrotation; sie ist medianwärts scharf abgegrenzt, lateralwärts und unten allmählich übergehend in die aequatorialen und hinteren Theile des Augapfels. Oben ist sie noch flacher, doch genügend scharf von dem vorderen gelappten Rande der Thränendrüse abgegrenzt. Mit der Conjunctiva ist die Geschwulst fest verwachsen. Die Länge des Tumors beträgt 18 Mm., die Breite 10 Mm., die grösste Dicke 7 Mm. Das Epithel der Oberfläche ist mehrschichtig, oben cylindrisch, unten cubisch; es sendet kegelförmige Zapfen zwischen die Papillen des Corium. Einige schwach pigmentirte Härchen überragen die Oberfläche, Haarbälge und deren Drüsen sind gut ausgebildet. Das zunächst dem Epithel liegende Corium ist zellenreich, bildet an manchen Stellen capillarenführende, theils flachere, theils spitzere Papillen und geht nach der Tiefe zu in ein dichtgewebtes, grobfaseriges, zellarmes Geflecht über, welches Gefässe und ungewöhnlich stark entwickelte Nervenbündel zeigt. Noch weiter nach unten löst sich das Bindegewebsstratum in ein lockeres Fettgewebe auf, welches bis in die Excisionsfläche reicht.

Die Geschwulst dürfte wohl als ein Dermoid zu bezeichnen und dem heutigen Standpunkte der Geschwulstlehre entsprechend

*) Centralblatt für praktische Augenheilkunde, October 1883, p. 295.

in die Gruppe der Teratome einzureihen sein. Das Vorkommen des Fettgewebes in den tieferen Schichten des Tumors ändert nichts an dem Charakter der Neubildung, da es ja auch in der normalen Haut an solcher Stelle ebenfalls beobachtet wird."

Bei der Zusammenfassung seiner Untersuchungsresultate l. c. sagt Hirschberg: „Es giebt also ausser dem marginalen, am Hornhautrande befindlichen, angeborenen Dermoid noch ein äquatoriales (laterales), welches in seinen tiefsten Schichten Fettgewebe enthält und bisher als subconjunctivales Lipom bezeichnet wurde, nicht übertrieben selten ist und im Allgemeinen kein Object der Therapie darstellt, aber ausnahmsweise eine derartige Entwickelung gewinnen kann, dass es operativ entfernt werden muss (A. v. Graefe, Schiess, v. Wecker, Hirschberg).

13) Endlich bleibt mir noch übrig, den interessanten Fall zu erwähnen, den Burchardt*) in neuester Zeit zu beobachten Gelegenheit hatte. Neben subconjunctivalen Fettgeschwülsten fanden sich gleichzeitig auch Veränderungen im Augenhintergrunde. Diese bestanden 1) in dem Vorhandensein eines ziemlich breiten Bindegewebsringes am temporalen und oberen Rande der querovalen Papille, 2) in der Möglichkeit, die Lamina cribrosa in der Tiefe leicht zu erkennen, 3) in der ungewöhnlichen Grösse der Fovea centralis maculae luteae.

Auch hier fanden sich zwei Geschwülste, die der Patient (12jähr. Arbeiter) erst seit 4 Wochen bemerkt hatte, die sich aber als angeboren herausstellten. Die eine Geschwulst war nach unten und aussen vom äusseren Hornhautrande gelegen, in horizontaler Richtung 1 Cm., in verticaler nur 3 Mm. einnehmend. Die Conjunctiva ist darüber verschieblich und glatt, aus dieser ragt ein 15 Mm. langes Haar von der Farbe der Cilien mit dem Wurzelende schräg nach aussen gerichtet hervor, ferner ist ein anderes kürzeres, dünneres und blasseres Haar daselbst gefunden. Die zweite kleinere Geschwulst liegt etwas über der ersteren, ragt bei Abduction des Auges 2 Mm. über den äusseren Hornhautrand, bei Adduction ist sie 1¼ Cm. davon entfernt. Sie ist mit einer Menge von stecknadeldicken gelblichen Punkten besetzt, die in der Mitte je eine kleine Oeffnung oder ein Grübchen zeigen. Das obere Augenlid ist

*) M. Burchardt, Centralblatt für Augenheilkunde 1884, p. 83.

an einer 1 Cm. vom Thränenpunkt entfernten Stelle am Rande flach eingekerbt. Die obere Geschwulst, zum Theil exstirpirt, ist mit der unteren verwachsen am äusseren Lidwinkel (ein Theil des Verbindungsstückes geht zu sehr in die Tiefe). Auf der unteren, die ganz exstirpirt wird, ist ein Stück Conjunctiva fest angewachsen. — „Möglich, dass sich in der foetalen Periode das fehlende Stück des Lidrandes mit Cilien und Meibom'schen Drüsen in die Conjunctiva eingepflanzt und zu den beschriebenen Geschwülsten entwickelt hat. Das Vorhandensein der beiden Haare beweist, dass es sich um ein angeborenes Dermoid handelte."

Ich lasse nun den in der Göttinger Augenklinik beobachteten Fall folgen.

Anton Wagner, 8 Jahre alt, aus Dassel bei Warburg kommt am 20. Juli 1884 zur Augenklinik, weil er mit dem rechten Auge schlecht sehe.

Patient stammt von gesunden Eltern und hat drei Schwestern, die nach Aussage des Vaters keine angeborenen Anomalien aufweisen sollen. Anamnestisch lässt sich nur eruiren, dass der Knabe so wie er jetzt sei zur Welt gekommen sei, und dass die gleich zu schildernden Veränderungen bei ihm seit der Geburt beständen, ohne seitdem eine merkliche Umwandlung oder Aenderung erlitten zu haben.

Nahezu die Hälfte des Kopfes, und zwar zum grössten Theile die linke, jedoch die Mittellinie in der Ausdehnung von einigen Centimetern nach rechts überschreitend, ist haarlos und bedeckt von einer grossen Masse hart an einander gereihter, theils sehr wenig, theils stärker pigmentirter Warzen, die das Niveau der Haut um ein geringes überragen. Von der Mitte der Glabella erstreckt sich ein etwa 5 Cm. langer zungenförmiger, aus den gleichen Warzen bestehender Fortsatz bis etwa 2 Cm. über die Nasenwurzel, ein gleicher einige Centimeter weiter nach links hin bis in die Mitte der linken Augenbraue. Von der linken Kopfhälfte setzt sich die Warzenbildung continuirlich über den linken Jochfortsatz auf die linke Backe, nahezu die äussere Hälfte derselben einnehmend, fort, ebenso erstreckt sich die Warzenbildung auf die innere Hälfte des linken Ohres, die Ohrmuschel einnehmend und sich von da in den äusseren Gehörgang hinein begebend.

Von dem Ohrläppchen abwärts geht eine feine warzige Verbindungslinie in einem kleinen, nach oben concaven Bogen in eine allmählich an Breite zunehmende, prominenter werdende und sich mehr zerklüftende Warzenbildung über, welche etwa in der Gegend kurz vor dem Zungenbeine bis an den Clavicularfortsatz herunter sich erstreckt. Von dem unteren Ende dieser Warzenmasse geht noch ein feiner Fortsatz abwärts auf die Gegend des Manubrium sterni, in der Mitte sich etwas verbreiternd, nach unten allmählich in ganz feine Wärzchen auslaufend. Die linke Gesichtshälfte ist gleichzeitig etwas verdickt, besonders in der Temporalgegend.

Die linke Lidspalte ist weit geöffnet, das obere Lid stark ektropionirt, die vorliegende Conjunctival-Oberfläche leicht ulcerirt, geröthet und mit Sekretborken bedeckt.

Die so beschaffene Conjunctiva zeigt drei an einander gelagerte Wülste, zwei grössere seitliche und einen kleineren mittleren, die fest mit der Oberfläche verwachsen und nach hinten nicht abzugrenzen sind. Für den tastenden Finger erscheinen die Conjunctivalwülste weich, dagegen fühlt man durch dieselben und zwar durch die beiden seitlichen eine Härte, welche dem Bulbus, von dem gleich die Rede sein soll, zu entsprechen scheint. An der Mitte des oberen Lidrandes findet sich eine kleine nicht pigmentirte, mehr polypöse Excrescenz, während am unteren Lide, sowohl in der Mitte desselben, als am äusseren Rande, multiple warzige Hervorragungen, von der gleichen Natur wie an dem Schädel vorhanden sind. An den den Warzen entsprechenden Stellen des Lidrandes fehlen die Cilien, am äusseren Lidwinkel ist eine längere warzige Excrescenz. Am inneren Lidwinkel, und zwar zum oberen Lide gehörig, fühlt sich die Haut narbig verdickt an und ist schwer von der nächst benachbarten Parthie der freiliegenden Schleimhaut abzugrenzen. Letztere ist, jedenfalls durch das Blossliegen, von einer härteren Epidermislage überzogen. Durch die narbige Hautverdickung am inneren Lidwinkel hindurch fühlt man ein sehr hartes, etwa erbsengrosses, rundliches Gebilde, das, möglicherweise knöcherner Natur, vielleicht mit dem Hamulus des Thränenbeins zusammenhängt. Von dem linken Bulbus sieht man nur ein kleines dreieckiges Stückchen halbdurchsichtiger Cornea, von feinen Gefässen durchzogen, einem Theile der äusseren Cornealparthie entsprechend. Von dem äusseren Rande dieses

Cornealstückchens aus erstreckt sich ein Theil der sichtbaren Conjunctiva bulbi, annähernd normal aussehend, verliert sich aber dann sofort in den grösseren äusseren unteren Wulst des ektropionirten oberen Lides. Der Bulbus ist nach innen an den inneren Lidwinkel fixiert, ganz nach innen gedreht, total unbeweglich, soweit sich durchfühlen lässt, durchaus nicht verkleinert. Beide Thränenpunkte sind an normaler Stelle.

An dem rechten Auge ist äusserlich keine Veränderung nachzuweisen, so lange die Lider in ihrer gewöhnlichen Stellung verharren. Bei leichter Erhebung des oberen Lides zeigt sich aber die Conjunctiva nach aussen und oben etwas über den Limbus corneae verschoben; bei Abwärtsdrehung des Bulbus erscheint unter der Conjunctiva bulbi nach oben ein grosser wurstförmiger Wulst, der sich über die ganze sichtbare obere Bulbusfläche erstreckt. Der Wulst fühlt sich weich an, etwas lappig, auf der Bulbusoberfläche verschieblich. Beim Blick nach innen kommt aus dem äusseren Lidwinkel eine etwas mehr abgegrenzte polypöse Conjunctivalwucherung zum Vorschein, deren etwas zungenförmig verbreiterte Spitze einen epidermisartigen Charakter trägt; nach unten innen zeigt die Hornhaut einen kleinen mattweissen Fleck.

Links absolute Amaurose.

Rechts ist der ophthalmoskopische Befund folgender: Papille auffallend gross, am unteren Rande von einem weissen Saume umgeben, der nach aussen wiederum von einer schwarzen Pigmentirung begrenzt wird; der obere Papillenrand zeigt den weissen Saum nicht, sondern nur einen pigmentirten Rand der aber nicht schwarz, sondern braunroth erscheint. Die Gefässe, etwas nach der inneren Papillarhälfte gedrängt, zeigen keine auffallende Anomalie, nur eine nach oben ziehende Vene ist von dunkelbraunrother Farbe. Die sehr erhebliche parallaktische Verschiebung der Papillargefässe, besonders am oberen und unteren Rande, lässt eine sehr steile Randerhebung der Papille erkennen. An die Papille, und zwar nach innen oben, schliesst sich auffallend helle Färbung des Augenhintergrundes, die etwa in einer Entfernung von $2^1/_2$ P. sehr weiss wird und eine nach oben runde Begrenzung zeigt. Diese besonders helle Stelle, etwa $1^1/_2$ P. gross, ist, wie sich aus der Parallaxe ergiebt, deutlich excavirt. Die Netzhautgefässe setzen sich über diese helle Stelle fort, in deren Tiefe breite Aderhautgefässe erscheinen. In der Gegend der Macula lutea findet

sich nur eine schiefergraue Verfärbung des Augenhintergrundes ohne sonstige pathologische Veränderungen. — Der Augendruck ist beiderseits etwas erhöht. — Rechts: S = $^{20}/_{70}$, bei M von — 4 D.

Herr Professor Deutschmann entfernte links die drei mit der Conjunctiva verwachsenen Tumoren, wobei ein Versuch gemacht wurde, etwas Conjunctiva von der Oberfläche abzupräparieren, was aber bei der festen Verlöthung der Tumoren mit der Oberfläche nur minimal gelang. Bei der Exstirpation erweisen sich die Geschwülste als aus Fettgewebe bestehend, das mit dem Orbitalfette zusammenhängt, sowie ferner als ausserordentlich gefässreich. Auch der kleine polypöse Tumor am äusseren Lidwinkel wird entfernt. 14 Tage später wurde ein Theil des Lidrandes vom inneren Winkel her durch Blepharoraphie vereinigt, worauf ein kleines künstliches Auge auf den Bulbusstumpf aufgesetzt werden konnte und auch von den Lidern gehalten wurde. — Die den Hals in der Mittellinie bedeckenden pigmentirten Warzen bis zum Sternum hin wurden durch Herrn Professor Rosenbach excidirt.

Die pathologisch-anatomische Untersuchung ergab folgendes Resultat:

1) Bau der subconjunctivalen Tumoren. Die sehr ansehnlichen Tumoren — die exstirpirten Stücke der zwei grösseren sind nahezu wallnussgross, das des kleineren bohnengross — frisch von gelbrother Farbe, zeigen schon makroskopisch, dass sie vorwiegend aus Fettgewebe bestehen, sowie dass ein Theil ihrer Oberfläche, und zwar der nach hinten, nach dem Fornix conjunctivae gelegene, eine etwas derbere Consistenz und dunklere Färbung hat. An Zupfpräparaten findet man eine grosse Menge von Fettzellen, feine Bindegewebszüge, sowie nach Zusatz von Essigsäure sehr reichlich elastische Fasern, zahlreiche Gefäss- sowie Nervenstämmchen, letztere von oft ungewöhnlicher Stärke. Daneben finden sich viele rothe Blutkörperchen, Lymphzellen, und ausserdem grössere, abgestumpft pyramidenförmige, mit einem oder mehreren grossen Kernen versehene Zellen, die ohne Frage als Drüsenepithelien anzusprechen sind. Auch stäbchenförmige Kerne sind vorhanden, die glatten Muskelfasern anzugehören scheinen; daneben vereinzelt kleine cylindrische Epithelien, wie sie der normalen Conjunctiva aufsitzen. Pigment findet sich nicht. Von den in Müller'scher Flüssigkeit

und Alkohol gehärteten, darauf in Celloidin eingebetteten Präparaten wurden mit dem Mikrotom Totalschnitte durch die Geschwulst angefertigt, die mit Haematoxylin und Carmin gefärbt wurden.

Was zunächst die freie Oberfläche anbelangt, so fand sich nur an kleinen Strecken noch etwas unverändertes Conjunctivalepithel, der bei weitem grösste Theil der Geschwulstoberfläche ist von einer dünnen Decke von Fibrin mit eingelagerten rothen Blutkörperchen bedeckt. Hierunter findet sich auch an manchen Stellen eine Anhäufung von Rundzellen, offenbar in Folge des Freiliegens der ektropionirten Conjunctiva, eine entzündliche Reizung darstellend, die mit der eigentlichen Neubildung nichts zu schaffen hat. Darunter beginnt sofort die eigentliche Geschwulst, und zwar in den nach hinten gelegenen Parthien, den makroskopisch derberen, consistenteren Stellen entsprechend innerhalb feiner bindegewebiger Maschen die Durchschnitte sehr zahlreicher acino-tubulöser (Krause'scher) Drüsen mit ihren Ausführungsgängen. Der Bau derselben weicht nicht von dem der in der normalen Conjunctiva enthaltenen Drüsen ab, als abnorm ist nur ihre vermehrte Anzahl zu betrachten. Die übrige Geschwulst stellt ein lockeres Gewebe von Bindegewebs- und elastischen Fasern dar, von Blutgefässen des verschiedensten Calibers und von auffallend starken und zahlreichen Nervenstämmchen durchzogen, das von einer Menge von Fettzellen ausgefüllt ist, welche sich in langen Reihen überall, wo ein Zwischenraum war, eingedrängt haben. Haare oder Papillen sind nicht vorhanden, ebenso wenig Knäuel- oder Talgdrüsen. Dagegen Gewebszüge mit zahlreichen stäbchenförmigen Kernen, die nur als glatte Muskelfasern angesprochen werden können.

Während also bei den früher beobachteten und der mikroskopischen Untersuchung unterzogenen „subconjunctivalen Lipomen" stets von den Bestandtheilen normalen Cutisgewebes Haare, Talg- und Schweissdrüsen neben Bindegewebe und reichlichen Mengen von Fett gefunden sind, so findet sich hier neben dem Fett und Bindegewebe keine Spur von Haaren etc., dagegen aber eine enorme Menge acinöser, den Krause'schen analoger Drüsen, eine auffallende Menge von Nervenstämmen und glattes Muskelgewebe.

2) Das vom äusseren Lidrande exstirpirte polypöse Gebilde.

Es trägt an seiner äusseren Oberfläche zunächst alle Merkmale der äusseren Haut, als Epidermis, Cutis und subcutanes Gewebe mit Haaren und deren Drüsen, langen knäuelförmigen Drüsen, zahlreichen Nerven- und Gefässtämmen. Während diese Hautstructur gleichsam die Schale des kleinen Tumors bildet, besteht der Kern, das Innere des kleinen Gebildes, aus lockerem Binde- und elastischem Gewebe, wie es dem subcutanen Gewebe zukommt, ist aber auffallend reichlich mit Fettzellen durchsetzt. Pigment fehlt völlig; irgend ein Merkmal eines entzündlichen Charakters ist nicht nachzuweisen.

3) Die pigmentirten Warzen in der Halsgegend.

Beim Zerzupfen und unter Zusatz von Essigsäure finden sich alle die einzelnen Elemente, welche die normale Haut zusammensetzen, besonders in reichlicher Menge aber Fettzellen und verhornte kernlose Epidermisschüppchen. Dazu kommt eine grosse Anzahl polygonaler, unregelmässiger, nicht gerade grosser kernhaltiger Zellen, die mit braunem Pigment angefüllt sind. Ein zusammenhängender Schnitt durch eine ganze Hautparthie der veränderten Halsgegend — mit Hülfe einer Celloidineinbettung — zeigt folgendes charakteristisches Bild. Die oberste Schicht besteht aus einem breiten Lager verhornter Epidermis, welche einerseits die Spitzen der, durchschnittlich um das Fünffache der Breite ihrer Basis verlängerten, Papillen der Cutis in concentrisch geschichteten Lamellen umkleidet, andererseits in den Thälern zwischen den Papillen einen ungeordneten Zellhaufen darstellt; letzterer ist untermischt mit Verunreinigungen, die wohl grösstentheils von aussen stammen, sowie von rundlichen, stark lichtbrechenden Zellen, die möglicherweise als an die Oberfläche gelangte und hier zurückgehaltene Secrete der Hautdrüsen anzusprechen sind. Die Kerne der unter der Hornschicht liegenden Epithelzellen nehmen leidlich Farbstoffe an, ihre unterste Lage, welche also direct den zugespitzten Papillenverlängerungen aufsitzt, enthält reichliche Pigmentkörnchen. Die Gestalt der verlängerten Papillen, die theils isolirt stehen, theils aber mit gemeinschaftlicher Basis aus der Cutis zu zweien oder mehreren ihren Ursprung nehmen, ist sehr mannigfaltig. Sie enden meist oben spitz wie Stacheln, oder auch seltener kolbig verdickt, meist senden sie in ihrem Verlaufe kleinere Seitenzweige aus oder theilen sich dicht unter der Spitze, so dass der Vergleich

mit den Verzweigungen eines Geweihs nahe liegt. Das Gerüst der Papillen ist aus lockerem Bindegewebe gebildet, führt Nerven und Gefässe und zeigt Mündungen von Haarbalgdrüsen. Die Papillen erheben sich direct aus der Cutis, die alle ihr zukommenden Attribute in der normalen Anordnung aufweist, als Nerven, Gefässe, Haarbalg- und Knäueldrüsen, Haare und glatte Muskelfasern. Pathologisch verändert sind die Haarbalgdrüsen, deren Lumen hier und da cystisch erweitert und mit feinkörnigem Detritus angefüllt erscheint, ebenso die Gefässe, deren Wandungen auf Kosten des Lumens bedeutend verdickt sind. Auf die Cutis folgt ein aussergewöhnlich fettzellenreiches Gewebe. Sonstiges Pigment als in dem innersten Epithellager der papillären Wucherungen findet sich nicht. Das klinische Bild dieser Hautaffection stimmt durchaus mit der als Ichthyosis hystrix beschriebenen Erkrankung überein, wie auch die Vergleichung einer von unserem Patienten hergestellten farbigen Abbildung mit der in Hebras Atlas der Hautkrankheiten Heft III, Tafel 1 enthaltenen, mit Ausnahme des verschiedenen Sitzes, die volle Uebereinstimmung ergiebt. Den Hinweis auf diese Diagnose der Hautaffection verdanke ich der Güte von Herrn Prof. Neisser in Breslau, welcher nach Einsicht meiner mikroskopischen Präparate und der Abbildung die Hautaffection in unserem Falle für Ichthyosis hystrix erklärt hat.

Wenn auch diese Hautveränderung zu den selteneren Beobachtungen gehört, so scheint mir dennoch ein näheres Eingehen auf dieselbe nicht in den Rahmen der Arbeit hineinzupassen, und ich beschränke mich darauf, die über diese Ichthyosisform bis jetzt vorhandene und mir zugängig gewordene Literatur ohne weitere Ausführung kurz anzugeben.

Die erste histologische Abbildung dürfte wohl die von Moritz Kohn in dem Archiv für Dermatologie und Syphilis 1869 sein; dieselbe ist auch als für die Ichthyosis hystrix charakteristische Form in Ziegler's Lehrbuche der pathologischen Anatomie wiedergegeben. Eine eingehende Zusammenstellung der Literatur bis zur Vollendung seiner Arbeit über Ichthyosis hat J. Esoff*) bei Gelegenheit der Beschreibung eines von ihm selbst beobachteten Falles gegeben. Vom Jahre 1877 bis jetzt fand ich folgende Arbeiten über diesen Gegenstand:

*) Virchow's Archiv 1877. Band 69. 3 u. 4, pag. 417 ff.

Boegehold*), der bei einem 9¼jährigen Knaben stachelförmige Epidermiswucherungen an den Handflächen und Fusssohlen untersuchte und als besonders hervorhob, dass die Configuration der Stacheln nicht von den hypertrophischen Papillen abhängig, und weder Cutis noch subcutanes Gewebe verdickt war; ferner G. Gaskoin**), welcher die Heredität dieser Anomalie bespricht und zu der Bemerkung gelangt, dass in Familien, wo Eczema, Asthma, Phthise, Gicht heimisch seien, auch Ichthyosis vorkomme. Ferner führt er Beispiele an, wo die Ichthyosis erst im 3., 4., selbst im 10. Lebensjahre zum Vorschein gekommen war. Weiter:

Dr. I. B. M'Connel (Arch. of Dermatol. V., 2. pag. 148, April 1879.)

Dr. Guibout (Gaz. des Hôp. 38. 1880.)

H. Radcliffe Crocker (Transact. of the clin. Soc. XV, p. 181. 1879.) Bei ihm entsprach je eine Faser der Stacheln einer Papille.

B. W. Boeck***) ist der einzige, welcher neben congenitaler Ichthyosis zugleich Veränderungen an den Augen beschrieben hat. In 4 Fällen fand er: beginnende Cataractbildung, anämischen Augenhintergrund, Atrophie der Papille, Verengerung der Arterien, Retinitis pigmentosa und bedenkliche Gesichtsfeldbeschränkung. Dieser letzte Fall interessirt uns hier besonders, weil gleichzeitig an den Augen Veränderungen gefunden wurden, die, dem Bilde der Retinitis pigmentosa zukommend, gleichfalls zweifellos angeboren sind. In dieser Hinsicht ähnelt er also dem unsrigen, wenn auch in letzterem sowohl die Veränderungen der Haut, als die an den Augen, wenn auch beide congenital, doch eine bei weitem bedeutendere Ausdehnung haben, so dass dieser Fall immerhin ein Unicum sein dürfte.

Bevor ich zu einer Besprechung der Resultate dieses Falles Wagner übergehe, möchte ich erst noch einer

---

*) Virchow's Archiv LXXIX, p. 545 (1880).

**) An Epitom of fifty cases of Ichthyosis, St. Georges Hosp. Rep. X. p. 589.

***) Schmidt's Jahrbücher 1872, B. 2., p. 516.

anderen Beobachtung von subconjunctivalem Lipom gedenken, die der Zufall gerade nach Beendigung der Bearbeitung des Falles Wagner mir, resp. der Göttinger Augenklinik zuführte und die mir von Herrn Prof. Leber gütigst zur Untersuchung überlassen wurde. Es ist diese Beobachtung um so werthvoller, als sie durchaus, was den subconjunctivalen Tumor anlangt, das Analogon zu den Wagner'schen Tumoren darstellt.

Es handelt sich um einen 15jährigen Knaben, der sich im October 1885 in der Göttinger Augenklinik vorstellte, in dessen rechtem Auge sich ebenfalls zwei angeborene Tumoren der Conjunctiva befanden.

Der erste etwa erbsengrosse, flache Tumor sass am lateralen Hornhautrande. Er war mit der Conjunctiva verschieblich. Seine Oberfläche war, abgesehen von einer gerötheten Zone nahe der Basis, gleichmässig gelblich weiss, mit feinsten Härchen besetzt.

Der zweite Tumor bildete an der oberen Uebergangsfalte unmittelbar neben dem äusseren Lidwinkel eine $1^1/_2$ Cm. lange Vorwölbung, von Conjunctiva bedeckt, auf der mit der Loupenbesichtigung keine Haare nachgewiesen werden konnten; jedoch war das Aussehen über der Bindehaut der Geschwulst nicht überall dasselbe. In der Mitte zeigte sich eine kleine Stelle, wo die Oberfläche ein wenig rauh erschien, sonst war sie überall glatt und nur wenig mehr geröthet als sonst.

Die mikroskopische Untersuchung der Geschwulst vom Hornhautrande erweist dieselbe als durchaus dermoider Structur d. h. sie trägt alle Charaktere der Haut an sich mit ihrer Epidermis und Cutis, einschliesslich der Haare und Haarbalgdrüsen.

Die zweite Geschwulst, in Müller'scher Flüssigkeit und Alkohol gehärtet, mit Alauncarmin gefärbt, in Celloidin eingebettet und mit Hilfe des Mikrotoms von Herrn Dr. Lennox vollständig in Serienschnitte zerlegt, wurde aufs Sorgfältigste einer mikroskopischen Untersuchung unterzogen. Dabei erwies sich die Structur der Geschwulst im Wesentlichen als genau

dieselbe, wie die der Lipome des oben detaillirt beschriebenen Falles. Vor allem ist hervorzuheben, dass auch in dieser Geschwulst zunächst eine ebensolche Hyperplasie acinöser (Krause'scher) Drüsen vorhanden war, deren zahlreiche Ausführungsgänge in einer derberen gefässreichen Bindegewebsschichte mehrfach zu einzelnen grösseren sich vereinigten, welche, mit mehrschichtigem Epithel ausgekleidet, zum Theil noch Secretmassen in ihrem Lumen führten. Die Zahl der Nervenstämmchen war fast noch grösser als im ersten Falle; dichtere Bindegewebszüge wechselten mit mehr lockerem, fettreichem Bindegewebe ab; der Gefässreichthum ist ein bedeutender. Nur darin weicht die Structur dieser Geschwulst von der der anderen ab, dass das Conjunctivalepithel überall gut erkennbar, wenngleich stellenweise auf eine sehr dünne Zellenlage reducirt war. In einem Theil der Geschwulst fand sich auch eine reichliche Menge von Bündeln glatter Muskelfasern, die auch weiterhin mehr vereinzelt in den Bindegewebszügen anzutreffen waren; an der ersteren Stelle kamen überdies noch vereinzelte quergestreifte Muskelfasern vor. Dieselben mussten als der Geschwulst selbst angehörig betrachtet werden, da der einzige benachbarte Muskel, der Rectus externus, sicher bei der Operation nicht betheiligt wurde und da auch der zerstreute Verlauf der Fasern ganz gegen eine solche Annahme sprach.

Trotz des Intaktseins der die Geschwulst bedeckenden Conjunctiva war unter dem Epithel derselben hier und da eine Ansammlung von Rundzellen, die an manchen Stellen so angeordnet waren, dass sie den Eindruck von Lymphfollikeln hätten machen können. In ihrer Nähe zeigten auch die Gefässe hier und da eine Infiltration ihrer Adventitialscheide mit Rundzellen. Haare, Haarbälge, Talg- oder Schweissdrüsen konnten in keinem der Schnitte aufgefunden werden.

Wenn ich nun das Resultat der von mir untersuchten beiden Fälle von „subconjunctivalen Lipomen" zusammenstelle, so ergiebt sich, dass beiden die gleiche anatomische Structur zukommt, dass diese Structur Charaktere der Haut an sich trägt, nämlich nächst dem Epithel und den cutisartigen Bindegewebslagen mit Gefässen und sehr

starken, zahlreichen Nervenstämmchen, besonders durch hyperplastische Fett- und Drüsenentwickelung ausgezeichnet ist. Soviel mir bekannt, ist nirgends in der Literatur über die subconjunctivalen Lipome vom äusseren Augenwinkel des Vorkommens einer Hyperplasie acino-tubulöser Drüsen erwähnt; ob sie übersehen ist, ob nicht vorhanden, darüber erlaube ich mir kein Urtheil; auffallend bleibt es immerhin, dass sie in den beiden mir zur Verfügung stehenden Tumoren in gleicher reichlicher Weise entwickelt gesehen wurde. Dagegen erwähnt Gallenga (Annal. d'ocul. Nov.-Dec. 1885) des Vorkommens acinöser Drüsenbildung inmitten des Fettgewebes von dermoiden Tumoren des Corneoscleralrandes. Mir scheint es danach zweifelhaft, dass wirklich reine Lipome der Conjunctiva existiren, die nur aus Fettgewebe bestehen und gar keinen teratoiden Charakter an sich tragen. So möchte ich die „subconjunctivalen Lipome", deren Standort in der Regel die Gegend des äusseren Lidwinkels darstellt, im Allgemeinen als teratoide Geschwülste bezeichnen und sie in zwei Abtheilungen eintheilen: 1) in solche, die sich mehr unter der gewöhnlichen Form der Dermoide präsentiren, die die Hautstructur mit allen ihren Attributen, Haaren, Haarbalgdrüsen, Knäueldrüsen und Fett wiederholen und

2) in solche, die neben Epithel und Cutisbindegewebe nur hyperplastische Fettmengen, Nerven und Drüsenentwickelung (acinotubulöse Drüsen) aufweisen.

Es wären dann diese im äusseren Augenwinkel erscheinenden teratoiden Conjunctivalgeschwülste unter eine Hauptrubrik mit den am Hornhautrande sitzenden zu bringen, die stets reinere Dermoide darzustellen pflegen.

Alle diese Geschwülste der Conjunctiva sind angeboren.

Bei dieser Auffassung der sogenannten subcon-

junctivalen Lipome als teratoider Natur, gewinnen wir auch einigermassen Verständniss für den Fall von Wagner; wenigstens ist uns das Zusammenvorkommen der Conjunctivaltumoren mit den angeborenen Hautveränderungen der Ichthyosis hystrix nicht gar so räthselhaft, wenn wir natürlich auch einen bestimmten Zusammenhang zwischen beiden Affectionen nicht herstellen können. Ich bescheide mich daher, diesen seltenen und interessanten Krankheitsfall einfach zur Kenntniss gebracht zu haben.

Zum Schluss verfehle ich nicht, auch an dieser Stelle meinen hochverehrten Lehrern, Herrn Professor Deutschmann und Herrn Professor Leber, für die gütige Ueberlassung des Materials und für die Unterstützung bei dieser Arbeit meinen verbindlichsten Dank auszusprechen.

Erklärung der Abbildungen.

Fig. 1. Subconjunctivale Lipome von dem Fall Wagner.

Fig. 2. Bild des Patienten Wagner's nach einer Photographie. Verbreitung der Ichthyosis hystrix über Gesicht und Kopf.

Fig. 3. Ein Stückchen vom Halse des Patienten in natürlicher Grösse.

Fig. 4. Schnitt durch das subconjunctivale Lipom von dem Falle Wagner.
a. Geschwulstoberfläche, b. acinöse Drüsen, c. ein Ausführungsgang derselben, d. Bindegewebskapsel der Drüsen, e. lockeres Bindegewebe mit Fett, Blut- und Rundzelleninfiltration, f. Fettgewebe, g. Bindegewebszüge, h. Gefässe.

Fig. 5. Durchschnitt durch das subconjunctivale Lipom bei schwacher Vergrösserung (⅘).
a. Acinöse Drüsen, b. Bindegewebe.

Fig. 6. Durchschnitt durch den vorderen Theil desselben bei stärkerer Vergrösserung.
a. Acinöse Drüsen, b. Fettgewebe, c. Querschnitt eines Nervenstammes, d. glatte Muskelfaserzüge, quer durchschnitten, e. Blut (bei der Abtragung extravasirt).

Fig. 7. Ein kleines Stück desselben Durchschnitts noch stärker vergrössert.
a. Nervenquerschnitt, b. Drüsenläppchen.

Fig. 8. Parthie aus einem anderen Theil des subconjunctivalen Lipoms von Fall 2.

a. Glatte Muskelfasern, quer und schräg durchschnitten, b. quergestreifte Muskelfasern.

Fig. 9. Ichthyosis hystrix von Fall Wagner. Senkrechter Schnitt durch ein Stück der vom Halse excidirten Hautparthie.

a. Wucherung des Papillarkörpers, b. Hornzellenlage, c. Rete, d. Corium, e. Anhäufungen zwischen hypertrophischen Papillen, f. Haar mit Talgdrüse, g. Knäueldrüse, h. Gefässe, i. Fettgewebe, k. Bindegewebe.

Berlin Druck von W. Büxenstein

1.

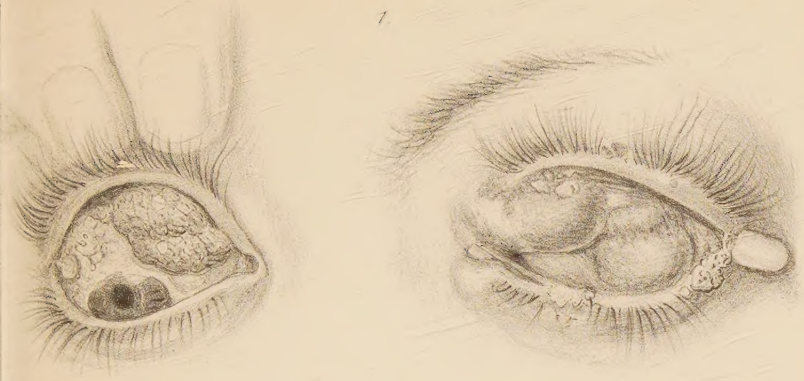

2.

3.

O. Peters del. Alb. Schütze Lith. Inst. Berlin

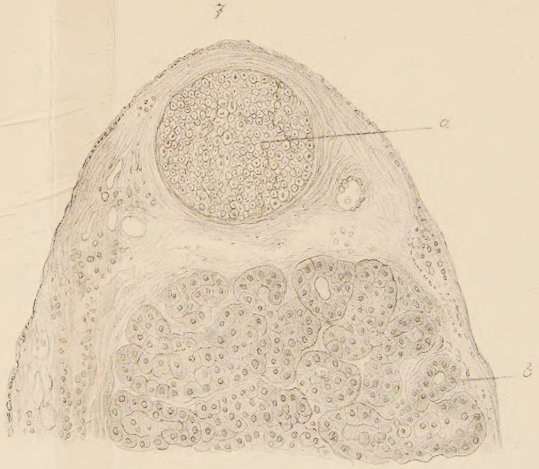

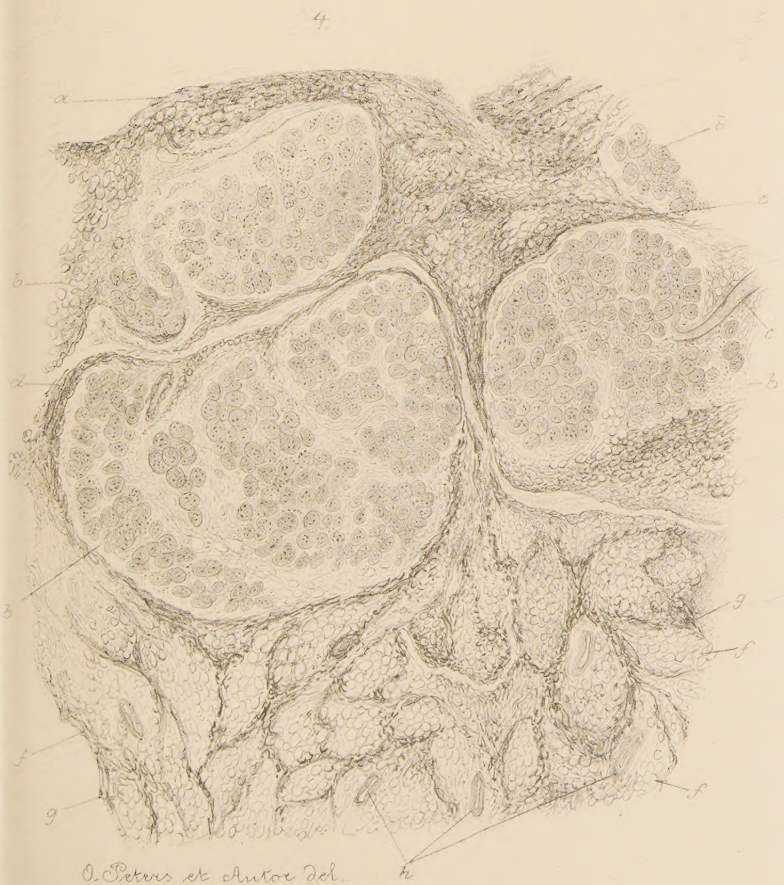

O. Peters et Autor del.